

**UNIVERSIDAD DE LOS ANDES
FACULTAD DE MEDICINA
DEPARTAMENTO DE FISIOLÓGÍA**

FISIOLÓGÍA DEL APARATO DIGESTIVO 2011

CASOS DE ESTUDIO:

- # 1 Acalasia o cardioespasmo
- # 2 *Victoria* y el vicio del “perro caliente”
- # 3 El colon de *Megan*
- # 4 Resección del ileon
- # 5 Intolerancia a la lactosa
- # 6 Síndrome de Zollinger-Ellison

Caso # 3

EL COLON DE MEGAN

Historia del caso.

La Sra. Hirschprung llevó a su hija de 12 años, Megan, al médico de la familia. La niña tenía una historia de estreñimiento crónico con diarrea intermitente explosiva y frecuentes brotes de colitis (inflamación del colon). Ella había estado vomitando en las últimas 12 horas. Lo que preocupaba a la Sra. Hirschprung era que Megan no había evacuado en más de dos semanas. Cuando el médico examinó a Megan encontró que la niña era pequeña para su edad y su abdomen era muy prominente y encontró una peristalsis particularmente activa en el colon de la paciente.

El médico pidió radiografías del abdomen y luego radiografías del colon con enema de bario. Las radiografías mostraron que el recto estaba muy reducido y vacío, pero el colon sigmoides proximal al recto estaba grandemente distendido. Para confirmar su diagnóstico preliminar, el doctor tomó biopsias de diferentes áreas del colon.

PREGUNTAS

1. ¿Describa la peristalsis, el mecanismo por el cual se mueve el contenido intestinal a lo largo del tubo digestivo.
2. ¿Qué grupo de nervios intrínsecos coordinan la peristalsis intestinal?
3. ¿Cuál es el origen embriológico de estas neuronas entéricas intrínsecas?
4. ¿Cuáles nervios extrínsecos influyen también el movimiento a lo largo del intestino?
5. ¿Qué mostró la biopsia de Megan?
6. ¿Qué causó el bloqueo del tránsito intestinal de Megan?
7. ¿Cuáles son los cambios neuroquímicos en esta afección?
8. ¿Cómo se llama la alteración mostrada en las radiografías de Megan?
9. ¿Cómo se trata esta alteración?

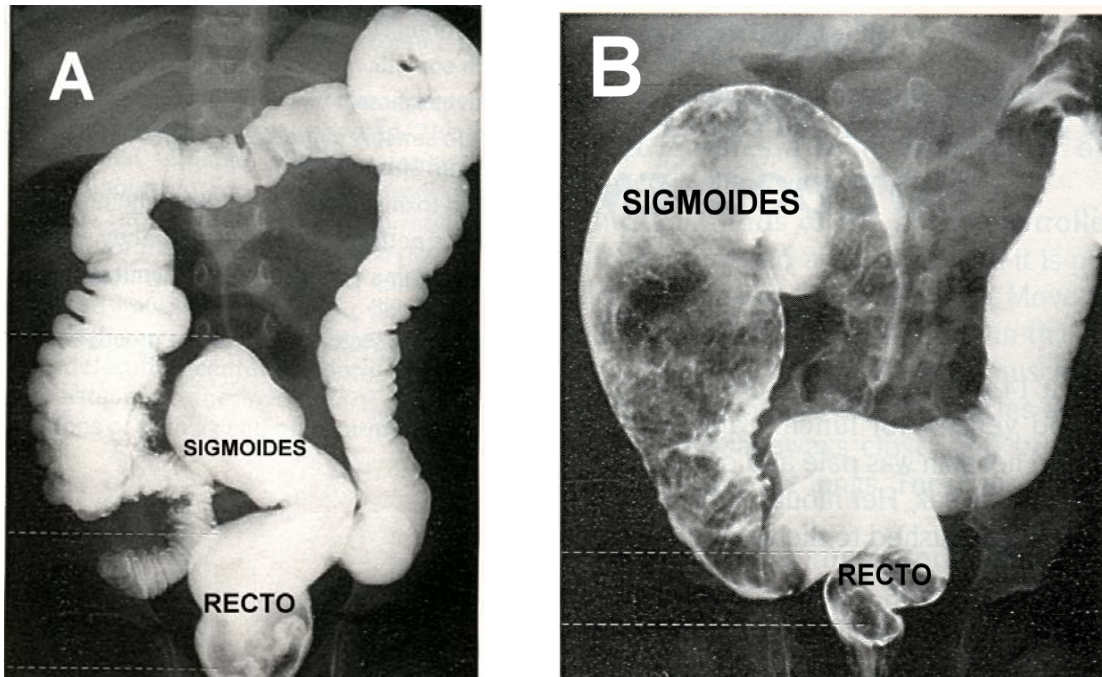


Fig. 1 Estudio radiográfico de colon con enema de bario para contraste. **A.** Normal: observe el tamaño del recto comparado con el del sigmoide. **B.** Megacolon, un pequeño recto vacío y un sigmoide muy dilatado como el caso de Megan.

Caso tomado y modificado de: L. Wilson-Pauwels, P.A. Stewart, E.J. Akesson. *Autonomic Nerves*. B.C. Decker Inc. Hamilton, 1997.

Ximena Páez
Profesora Titular
Facultad de Medicina
pacap@ula.ve
2011.