Universidad de Los Andes
Facultad de Odontología
Departamento de Biopatología
Cátedra de Anatomía Patológica

MEDIOS DE DIAGNÓSTICO EN ANATOMÍA PATOLÓGICA

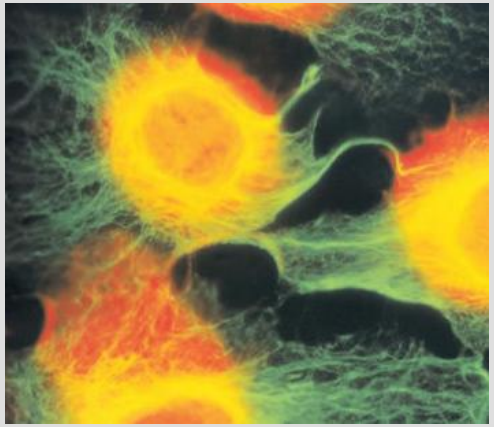
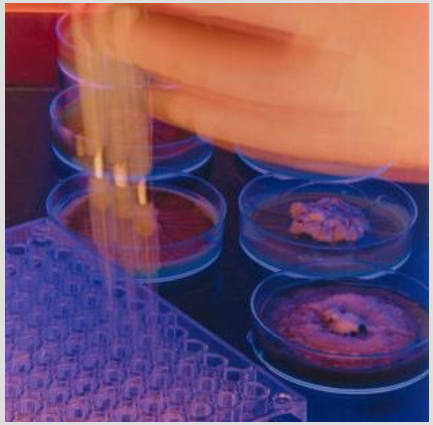
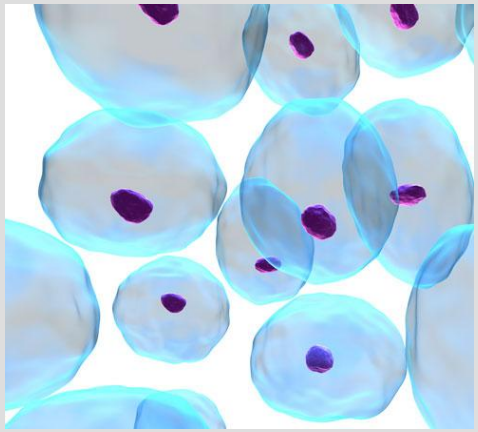

Od. Isis Contreras
Noviembre 2013

Objetivos
Introducción
Citología:
•Concepto
•Fundamento
•Coloración
•Procesamiento
•Resultados o hallazgos
•Citología Oral:
•Indicaciones
•Material necesario
•Técnicas
•Interpretación
•Ventajas y Desventajas

OBJETIVO GENERAL

- Comprender el uso de la citología exfoliativa en el diagnóstico y tratamiento de patologías bucales.

OBJETIVOS ESPECIFICOS

- Comprender su importancia y uso en odontología.
- Comprender las bases teóricas que permitan comprender la técnica de toma de citologías de una manera adecuada.

Objetivos
Introducción
Citología:
•Concepto
•Fundamento
•Coloración
•Procesamiento
•Resultados o hallazgos
•Citología Oral:
•Indicaciones
•Material necesario
•Técnicas
•Interpretación
•Ventajas y Desventajas

MEDIOS DE DIAGNÓSTICO

BIOPSIA

CITOLOGÍA

AUTOPSIA

Objetivos
Introducción
Citología:
•Concepto
•Fundamento
•Coloración
•Procesamiento
•Resultados o hallazgos
•Citología Oral:
•Indicaciones
•Material necesario
•Técnicas
•Interpretación
•Ventajas y Desventajas

CITOLOGÍA

Cito: Célula

Logía: Estudio

Objetivos
Introducción
Citología:
•**Concepto**
•Fundamento
•Coloración
•Procesamiento
•Resultados o hallazgos
•Citología Oral:
•Indicaciones
•Material necesario
•Técnicas
•Interpretación
•Ventajas y Desventajas

CITOLOGÍA

Rama de la ciencia que estudia las células: su origen, desarrollo, forma, dimensiones, estructura, constitución física y química, funciones, relaciones entre ellas, y su influencia en todos los fenómenos vitales de los organismos.

http://www.masalto.com/tareas/articulos.phtml?consecutivo=3741&ficha_id=98&cat=053&seccion=003&subsecc=&subcat=&subj=&pais=

Objetivos
Introducción
Citología:
•**Concepto**
•Fundamento
•Coloración
•Procesamiento
•Resultados o hallazgos
•Citología Oral:
•Indicaciones
•Material necesario
•Técnicas
•Interpretación
•Ventajas y Desventajas

CITOLOGÍA

Se define como el estudio e interpretación de los caracteres de las células que se descaman, natural o artificialmente de la mucosa oral.

Consiste en observar al microscopio, las células epiteliales después de su toma, fijación y tinción.

Ceccotti, 2007

EPITELIO BUCAL NORMAL

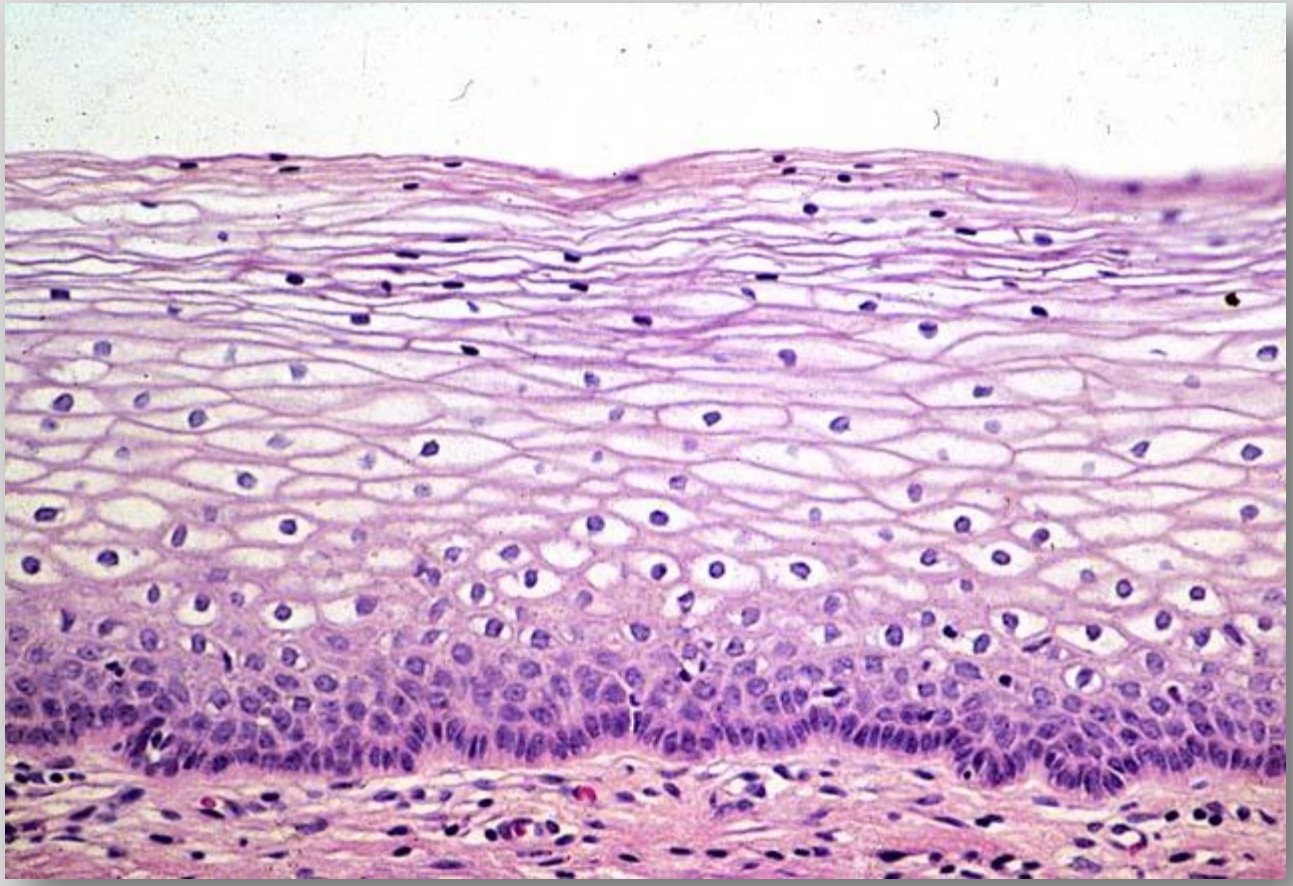

http://escuela.med.puc.cl/paginas/cursos/tercero/anatomiapatologica/imagenes_ap/patologia1019-1027.html

Objetivos
Introducción
Citología:
•Concepto
•**Fundamento**
•Coloración
•Procesamiento
•Resultados o hallazgos
•Citología Oral:
•Indicaciones
•Material necesario
•Técnicas
•Interpretación
•Ventajas y Desventajas

CELULAS

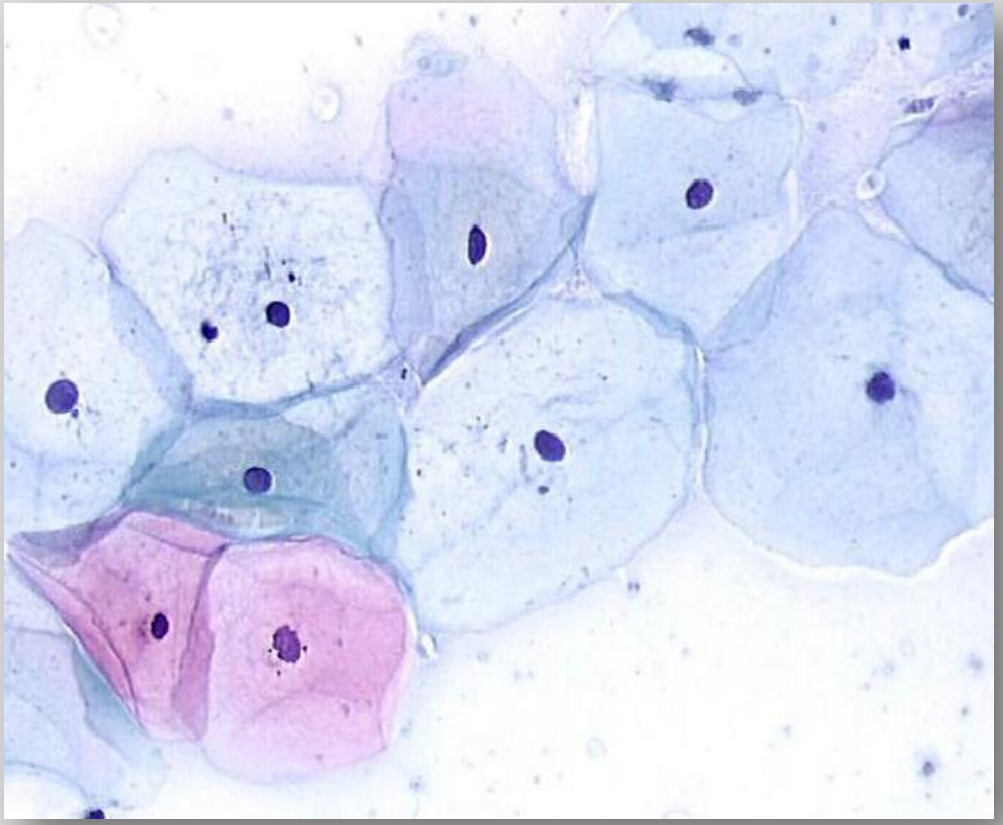

Objetivos
Introducción
Citología:
•Concepto
•**Fundamento**
•Coloración
•Procesamiento
•Resultados o hallazgos
•Citología Oral:
•Indicaciones
•Material necesario
•Técnicas
•Interpretación
•Ventajas y Desventajas

COLORACIÓN

Objetivos
Introducción
Citología:
•Concepto
•Fundamento
•**Coloración**
•Procesamiento
•Resultados o hallazgos
•Citología Oral:
•Indicaciones
•Material necesario
•Técnicas
•Interpretación
•Ventajas y Desventajas

MEDIOS DE DIAGNÓSTICO EN ANATOMÍA PATOLÓGICA

Objetivos

Introducción

Citología:

- Concepto
- Fundamento
- **Coloración**
- Procesamiento
- Resultados o hallazgos

- Citología Oral:
  - Indicaciones
  - Material necesario
  - Técnicas
  - Interpretación
  - Ventajas y Desventajas

Objetivos
Introducción
Citología:
•Concepto
•Fundamento
•**Coloración**
•Procesamiento
•Resultados o hallazgos
•Citología Oral:
•Indicaciones
•Material necesario
•Técnicas
•Interpretación
•Ventajas y Desventajas

MÉTODO DE PAPANICOLAOU

Georgios Papanicolaou

Nació un 13 de mayo de 1883. Fue un célebre médico griego que desarrolló la prueba para la detección temprana de cáncer en el cuello uterino, inventor de la prueba de Papanicolaou.

COLORACIÓN: MÉTODO DE PAPANICOLAU

Objetivos
Introducción
Citología:
•Concepto
•Fundamento
•Coloración
•**Procesamiento**
•Resultados o hallazgos
•Citología Oral:
•Indicaciones
•Material necesario
•Técnicas
•Interpretación
•Ventajas y Desventajas

RESULTADOS O HALLAZGOS

LAS CÉLULAS EPITELIALES SUPERFICIALES SE TIÑEN DE ROSADO.

LAS CÉLULAS EPITELIALES PROFUNDAS SE TIÑEN DE VERDE, MORADO Y VIOLETA.

LAS CÉLULAS LEUCOCITARIAS SE TIÑEN: EL CITOPLASMA AZUL Y EL NUCLEO DE NEGRO.

BACTERIAS, HONGOS Y CUERPOS EXTRAÑOS SE TIÑEN DE AZUL OSCURO

GLOBULOS ROJOS Y HEMORRAGIA SE TIÑEN DE ROSA INTENSO.

Objetivos
Introducción
Citología:
•Concepto
•Fundamento
•Coloración
•Procesamiento
•Resultados o hallazgos
•Citología Oral:
•Indicaciones
•Material necesario
•Técnicas
•Interpretación
•Ventajas y Desventajas

RESULTADOS O HALLAZGOS

Objetivos
Introducción
Citología:
•Concepto
•Fundamento
•Coloración
•Procesamiento
•Resultados o hallazgos
•Citología Oral:
•Indicaciones
•Material necesario
•Técnicas
•Interpretación
•Ventajas y Desventajas

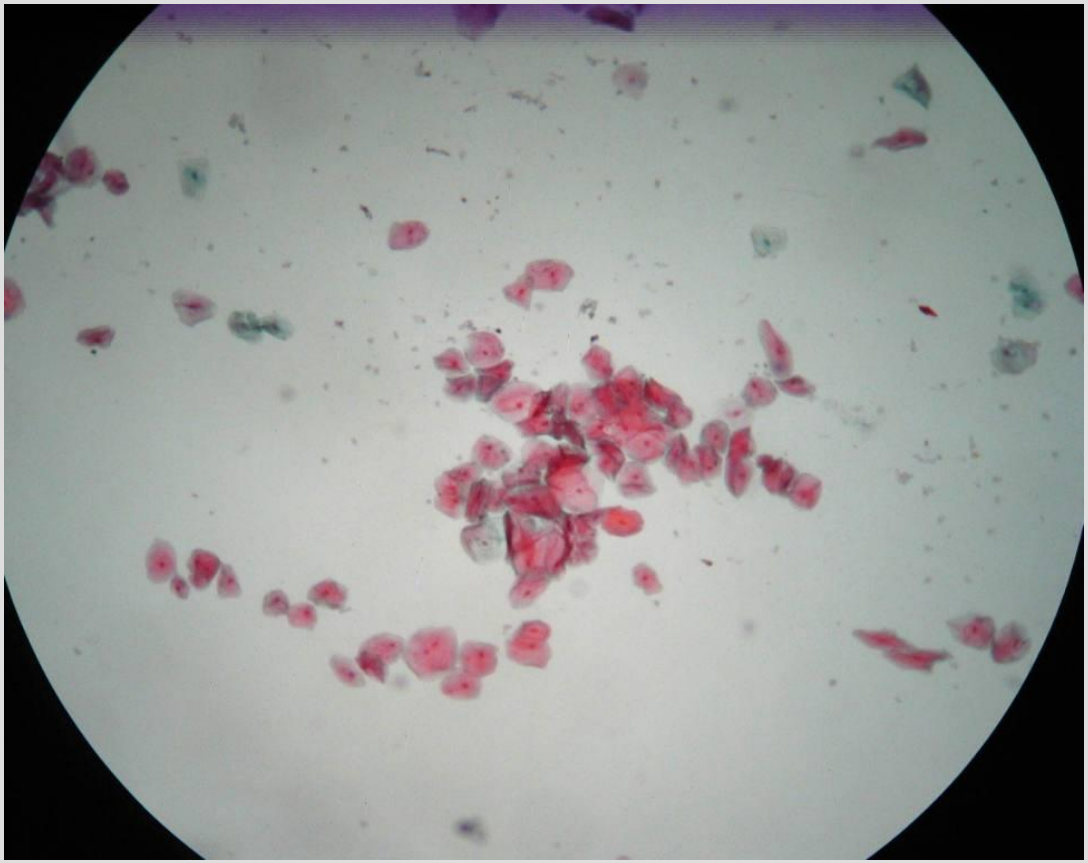

Mucosa normal. 10X
(Clase I Papanicolau))

RESULTADOS O HALLAZGOS



Mucosa normal. 40X
(Clase I Papanicolau)

Objetivos
Introducción
Citología:
•Concepto
•Fundamento
•Coloración
•Procesamiento
•Resultados o hallazgos
•Citología Oral:
•Indicaciones
•Material necesario
•Técnicas
•Interpretación
•Ventajas y Desventajas

RESULTADOS O HALLAZGOS

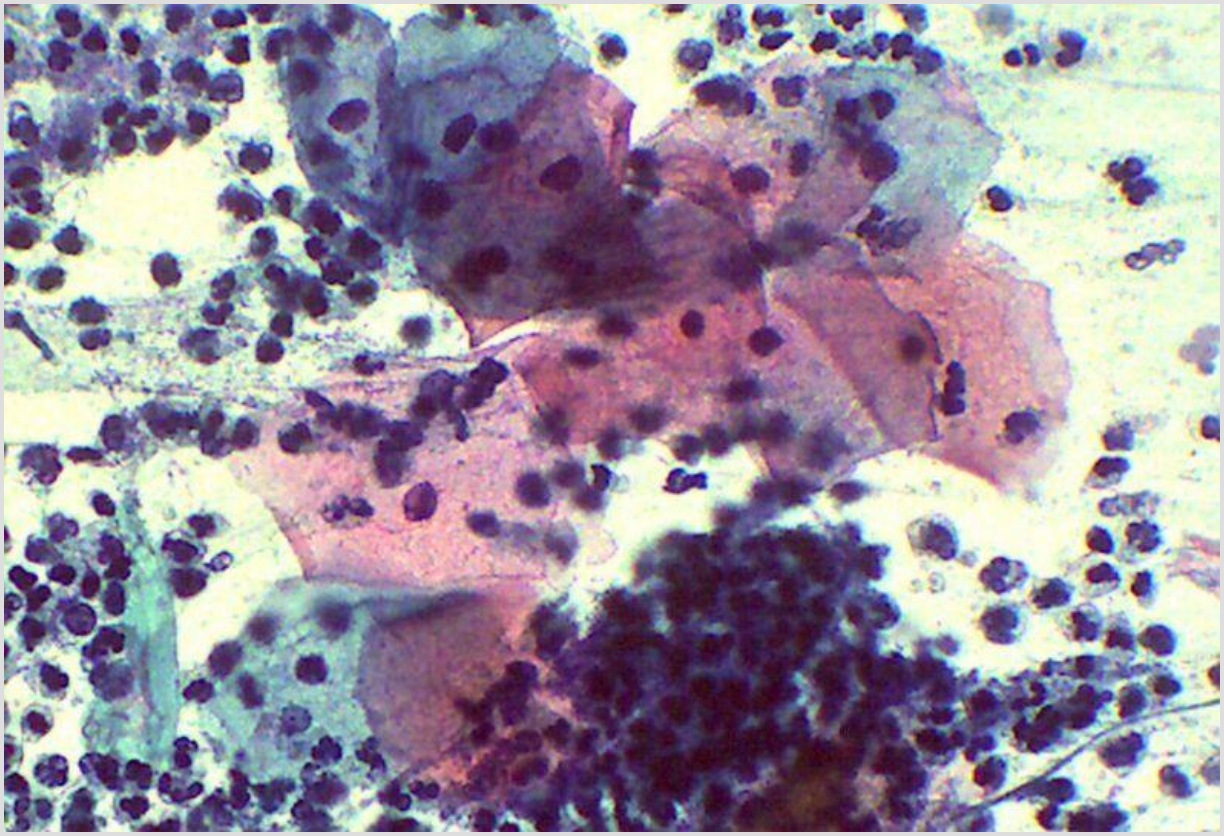

Objetivos
Introducción
Citología:
•Concepto
•Fundamento
•Coloración
•Procesamiento
•Resultados o hallazgos
•Citología Oral:
•Indicaciones
•Material necesario
•Técnicas
•Interpretación
•Ventajas y Desventajas

RESULTADOS O HALLAZGOS

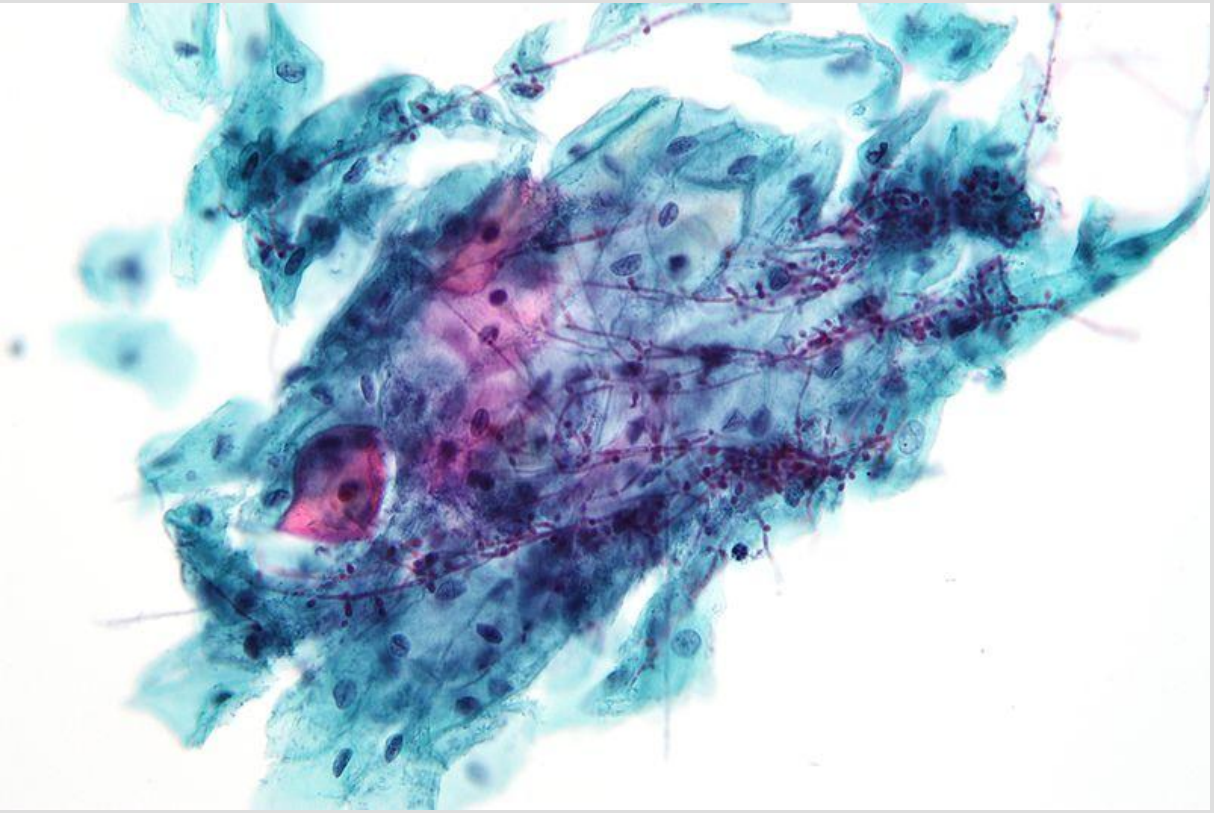

Objetivos
Introducción
Citología:
•Concepto
•Fundamento
•Coloración
•Procesamiento
•Resultados o hallazgos
•Citología Oral:
•Indicaciones
•Material necesario
•Técnicas
•Interpretación
•Ventajas y Desventajas

RESULTADOS O HALLAZGOS

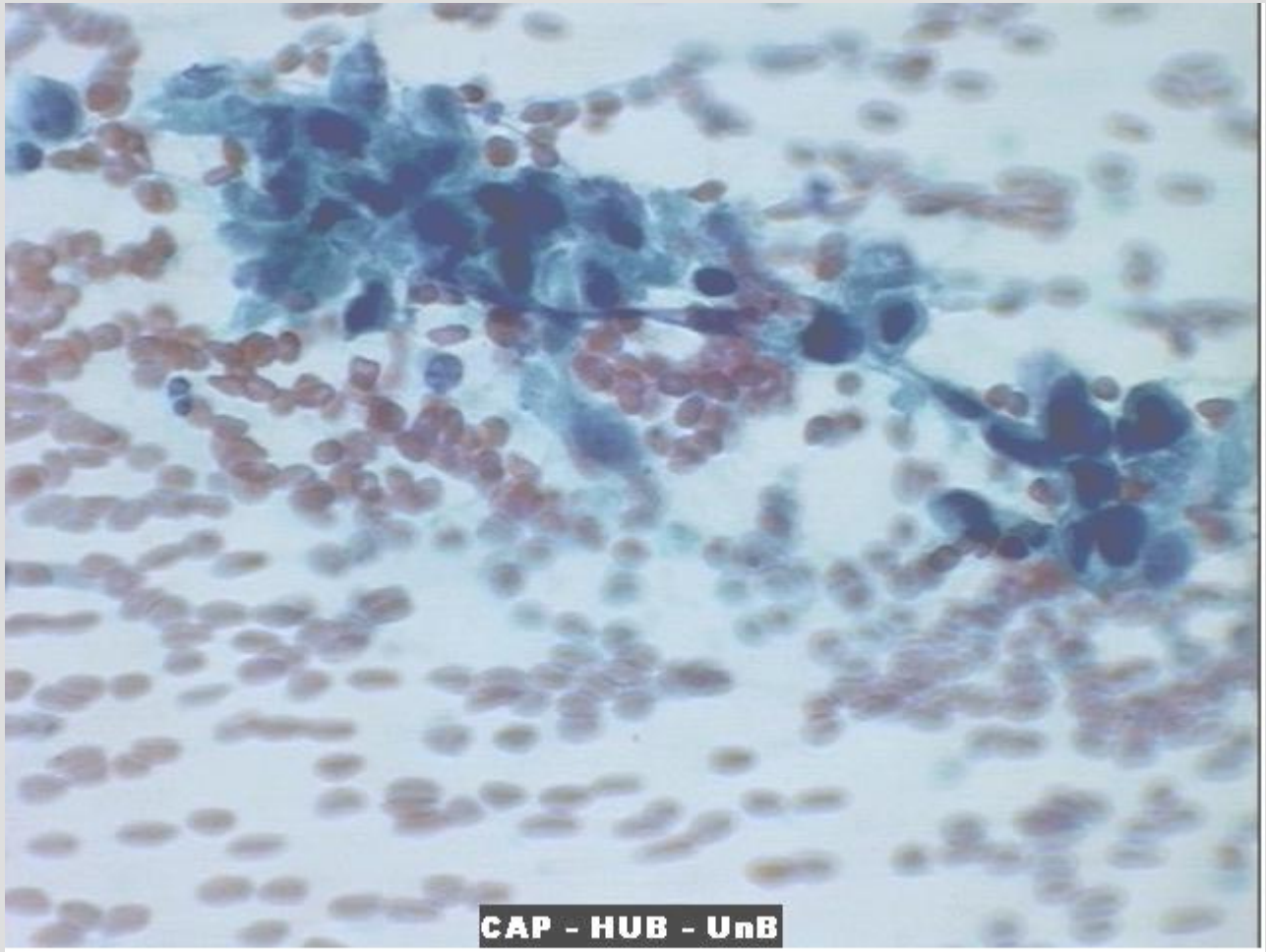

Agregado celular sobre fundo hemorrágico.
Papanicolaou, 20X.

Objetivos
Introducción
Citología:
•Concepto
•Fundamento
•Coloración
•Procesamiento
•Resultados o hallazgos
•Citología Oral:
•Indicaciones
•Material necesario
•Técnicas
•Interpretación
•Ventajas y Desventajas

UNIVERSIDAD DE LOS ANDES
MERIDA VENEZUELA

Citología en cavidad Oral

Objetivos
Introducción
Citología:
•Concepto
•Fundamento
•Coloración
•Procesamiento
•Resultados o hallazgos
Citología Oral:
•Indicaciones
•Material necesario
•Técnicas
•Interpretación
•Ventajas y Desventajas

Indicaciones

Lesiones erosivas, ulceradas o rojas.

http://escuela.med.puc.cl/publ/manualcabezacuello/patologiaquirurgicabenigna.html

Objetivos
Introducción
Citología:
•Concepto
•Fundamento
•Coloración
•Procesamiento
•Resultados o hallazgos
•Citología Oral:
•Indicaciones
•Material necesario
•Técnicas
•Interpretación
•Ventajas y Desventajas

Indicaciones

Orienta el diagnóstico de enfermedades vesiculoampollares (pénfigo, virus herpes hominis tipo I y varicela zoster).

http://escuela.med.puc.cl/publ/manualcabezacuello.html

Objetivos
Introducción
Citología:
•Concepto
•Fundamento
•Coloración
•Procesamiento
•Resultados o hallazgos
•Citología Oral:
•Indicaciones
•Material necesario
•Técnicas
•Interpretación
•Ventajas y Desventajas

Indicaciones

Micosis (candidiasis u otras micosis profundas).

http://www.candidiasis.ws/fotos-de-candidiasis-bucal/

Objetivos
Introducción
Citología:
•Concepto
•Fundamento
•Coloración
•Procesamiento
•Resultados o hallazgos
•Citología Oral:
•Indicaciones
•Material necesario
•Técnicas
•Interpretación
•Ventajas y Desventajas

Indicaciones

Control de lesiones tratadas, permitiendo detectar recidivas precoces.

http://escuela.med.puc.cl/publ/manualcabezacuello.html

Objetivos
Introducción
Citología:
•Concepto
•Fundamento
•Coloración
•Procesamiento
•Resultados o hallazgos
•Citología Oral:
•Indicaciones
•Material necesario
•Técnicas
•Interpretación
•Ventajas y Desventajas

Indicaciones

Descartar presunción de malignidad. Cáncer oral (detección de células anaplásicas).

http://escuela.med.puc.cl/publ/manualcabezacuello.html

Objetivos
Introducción
Citología:
•Concepto
•Fundamento
•Coloración
•Procesamiento
•Resultados o hallazgos
•Citología Oral:
•Indicaciones
•Material necesario
•Técnicas
•Interpretación
•Ventajas y Desventajas

Objetivos
Introducción
Citología:
•Concepto
•Fundamento
•Coloración
•Procesamiento
•Resultados o hallazgos
•Citología Oral:
•Indicaciones
•Material necesario
•Técnicas
•Interpretación
•Ventajas y Desventajas

MATERIAL NECESARIO PARA LA TOMA DE CITOLOGÍA EN CAVIDAD ORAL



MATERIAL NECESARIO PARA LA CITOLOGÍA

- Lámina limpia y desengrasada.
- Un clip que se colocará en el extremo de la lámina, éste señalará la cara donde se encuentra el material o extendido.
- Lápiz de punta de diamante o graso.

Objetivos
Introducción
Citología:
•Concepto
•Fundamento
•Coloración
•Procesamiento
•Resultados o hallazgos
•Citología Oral:
•Indicaciones
•Material necesario
•Técnicas
•Interpretación
•Ventajas y Desventajas

MATERIAL NECESARIO PARA LA CITOLOGÍA

- Instrumento para recolectar la muestra (espátulas, hisopos, cepillos).
- Frasco de boca ancha o porta-láminas de cartón.
- Fijador: alcohol al 96 %, éter sulfúrico en partes iguales; fijadores de revestimiento (spray) (LACA).

UNIVERSIDAD DE LOS ANDES
MERIDA VENEZUELA

Objetivos
Introducción
Citología:
•Concepto
•Fundamento
•Coloración
•Procesamiento
•Resultados o hallazgos
•Citología Oral:
•Indicaciones
•Material necesario
•Técnicas
•Interpretación
•Ventajas y Desventajas

MEDIOS DE DIAGNÓSTICO EN ANATOMÍA PATOLÓGICA

Objetivos

Introducción

Citología:

- Concepto
- Fundamento
- Coloración
- Procesamiento
- Resultados o hallazgos

- **Citología Oral**:
  - Indicaciones
  - **Material necesario**
  - Técnicas
  - Interpretación
  - Ventajas y Desventajas

TÉCNICAS PARA LA TOMA DE CITOLOGÍA

- Técnica por aposición.
- Raspado, curetaje o legrado.
- Técnica de lavado o irrigación (en boca).
- Técnica por aspiración o punción.

Objetivos
Introducción
Citología:
•Concepto
•Fundamento
•Coloración
•Procesamiento
•Resultados o hallazgos
•Citología Oral:
•Indicaciones
•Material necesario
•Técnicas
•Interpretación
•Ventajas y Desventajas

TÉCNICAS PARA LA TOMA DE CITOLOGÍA

Objetivos
Introducción
Citología:
•Concepto
•Fundamento
•Coloración
•Procesamiento
•Resultados o hallazgos
•Citología Oral:
•Indicaciones
•Material necesario
•Técnicas
•Interpretación
•Ventajas y Desventajas

Técnica por aposición.

http://escuela.med.puc.cl/publ/manualcabezacuello.html

TÉCNICAS PARA LA TOMA DE CITOLOGÍA

Objetivos
Introducción
Citología:
•Concepto
•Fundamento
•Coloración
•Procesamiento
•Resultados o hallazgos
•Citología Oral:
•Indicaciones
•Material necesario
•**Técnicas**
•Interpretación
•Ventajas y Desventajas

Raspado, curetaje, legrado o cepillado.

TÉCNICAS PARA LA TOMA DE CITOLOGÍA

Objetivos
Introducción
Citología:
•Concepto
•Fundamento
•Coloración
•Procesamiento
•Resultados o hallazgos
•Citología Oral:
•Indicaciones
•Material necesario
•Técnicas
•Interpretación
•Ventajas y Desventajas

Técnica de lavado o irrigación (en boca).

http://://www.bioted.es/imagenes/P5150200.JPG&w=384&h=288&ei=44B5Us69KobTkQeH6YDgCw&zoom=1&ved=1t:3588,r:1,s:0,i:78&iact=rc&page=1&tbnh=181&tbnw=232&start=0&ndsp=13&tx=70&ty=101

TÉCNICAS PARA LA TOMA DE CITOLOGÍA

Objetivos
Introducción
Citología:
•Concepto
•Fundamento
•Coloración
•Procesamiento
•Resultados o hallazgos
•Citología Oral:
•Indicaciones
•Material necesario
•Técnicas
•Interpretación
•Ventajas y Desventajas

Técnica por aspiración o punción.

http://www.elsevierciencia.com/es/revista/-/articulo/intervencionismo-diagnostico-patologia-mama-90062036&docid=tu4QT9HllT_jeM&imgurl=http://www.elsevierciencia.com/imatges/119/119v53n06/grande/119v53n06-90062036fig3.jpg&w=700&h=672&ei=UYF5UoOIGsvrkAeuqIHoCw&zoom=1&ved=1t:3588,r:7,s:0,i:96&iact=rc&page=1&tbnh=174&tbnw=181&start=0&ndsp=15&tx=78&ty=51

TÉCNICA DE RASPADO

Utilizar un portaobjeto limpio y desengrasado previamente rotulado con un número de identificación.

Tomar el material con una espátula estéril realizando un movimiento de arrastre, tratando de no provocar hemorragia.

Si la lesión es costrosa o ampollar, se tomará el material de la cara inferior, y del lecho de la lesión.

Para cada toma que se realice, debe limpiarse la espátula para evitar inoculaciones accidentales.

Objetivos
Introducción
Citología:
•Concepto
•Fundamento
•Coloración
•Procesamiento
•Resultados o hallazgos
•Citología Oral:
•Indicaciones
•Material necesario
•Técnicas
•Interpretación
•Ventajas y Desventajas

TÉCNICA DE RASPADO

Después de tomar el material, se realiza el extendido en el portaobjeto del lado que se ha convenido, en forma suave para no deformar las células.

Proceder inmediatamente a la fijación colocando la lámina en un frasco de boca ancha que contenga el fijador, el cual debe ser mas alto que el portaobjeto, o rociar la lámina con el spray. (min. 30 min., max. 1 semana)

Enviar al Laboratorio con su ficha o el protocolo correspondiente.

Objetivos
Introducción
Citología:
•Concepto
•Fundamento
•Coloración
•Procesamiento
•Resultados o hallazgos
•Citología Oral:
•Indicaciones
•Material necesario
•Técnicas
•Interpretación
•Ventajas y Desventajas

TÉCNICA DE RASPADO

Objetivos
Introducción
Citología:
•Concepto
•Fundamento
•Coloración
•Procesamiento
•Resultados o hallazgos
•Citología Oral:
•Indicaciones
•Material necesario
•Técnicas
•Interpretación
•Ventajas y Desventajas

TÉCNICA DE RASPADO

Objetivos
Introducción
Citología:
•Concepto
•Fundamento
•Coloración
•Procesamiento
•Resultados o hallazgos
•Citología Oral:
•Indicaciones
•Material necesario
•Técnicas
•Interpretación
•Ventajas y Desventajas

TÉCNICA DE RASPADO

Objetivos
Introducción
Citología:
•Concepto
•Fundamento
•Coloración
•Procesamiento
•Resultados o hallazgos
•Citología Oral:
•Indicaciones
•Material necesario
•Técnicas
•Interpretación
•Ventajas y Desventajas

MEDIOS DE DIAGNÓSTICO EN ANATOMÍA PATOLÓGICA

Objetivos

Introducción

Citología:

- Concepto
- Fundamento
- Coloración
- Procesamiento
- Resultados o hallazgos

- **Citología Oral:**
- Indicaciones
- Material necesario
- Técnicas
- Interpretación
- Ventajas y Desventajas

CELULAS ANAPLASICAS

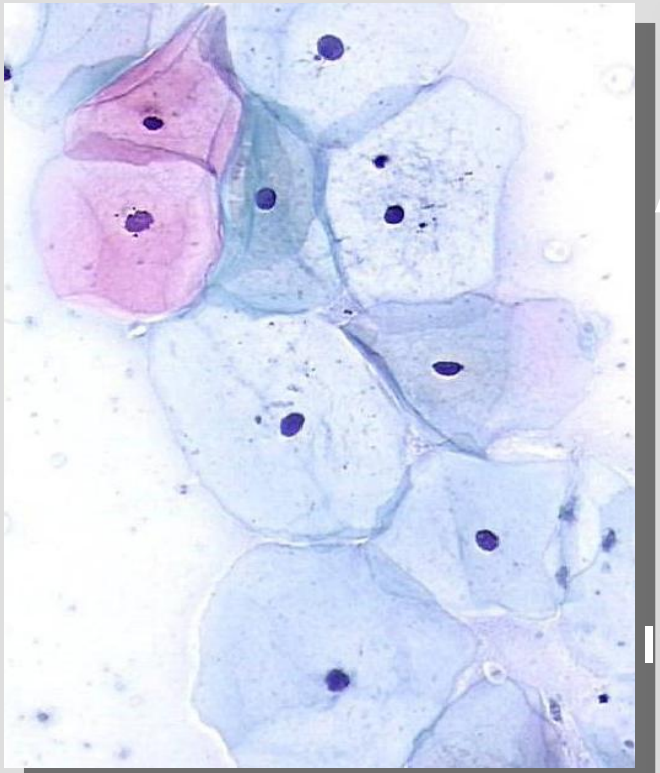

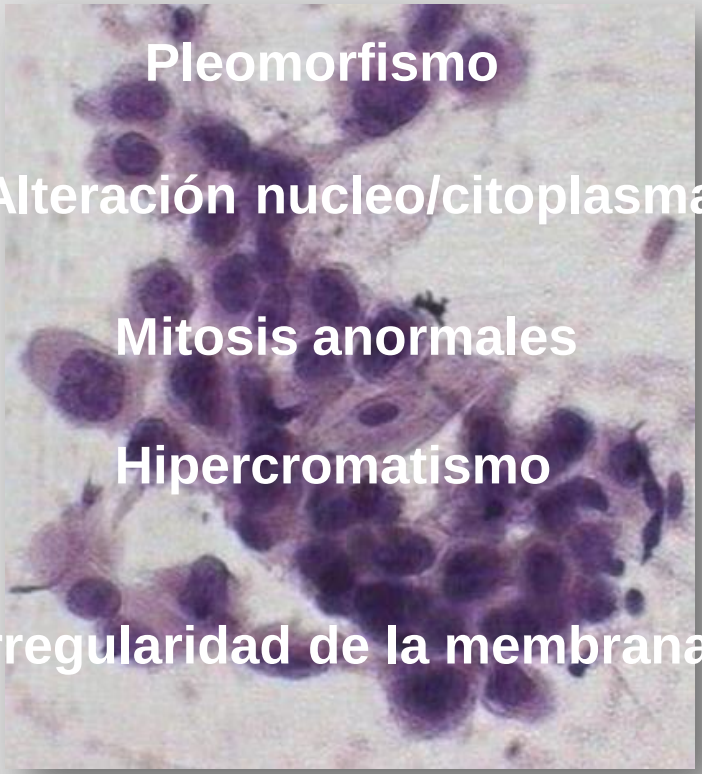

Pleomorfismo

Alteración nucleo/citoplasma

Mitosis anormales

Hipercromatismo

Irregularidad de la membrana

Objetivos
Introducción
Citología:
•Concepto
•Fundamento
•Coloración
•Procesamiento
•Resultados o hallazgos
•Citología Oral:
•Indicaciones
•Material necesario
•Técnicas
•Interpretación
•Ventajas y Desventajas

Objetivos
Introducción
Citología:
•Concepto
•Fundamento
•Coloración
•Procesamiento
•Resultados o hallazgos
•Citología Oral:
•Indicaciones
•Material necesario
•Técnicas
•Interpretación
•Ventajas y Desventajas

CRITERIOS DE MALIGNIDAD

CRITERIOS DIRECTOS:
que se relacionan con la forma, volumen y estructura celular, es decir: **ANAPLASIA DE LA CÉLULA**

CRITERIOS INDIRECTOS:
sangre (hemorragia), linfocitos, macrófagos, polimorfonucleares, colonias o agrupamientos celulares atípicos.

MEDIOS DE DIAGNÓSTICO EN ANATOMÍA PATOLÓGICA

Objetivos

Introducción

Citología:

•Concepto

•Fundamento

•Coloración

•Procesamiento

•Resultados o hallazgos

•Citología Oral:

•Indicaciones

•Material necesario

•Técnicas

•Interpretación

•Ventajas y Desventajas

—Entonces, deberías decir lo que piensas— prosiguió la Liebre de Marzo.
—Ya lo hago— se apresuro a contestar Alicia. —Al menos..., al menos pienso lo que digo... que es lo es lo mismo, ¿no?—

—De ningún modo— dijo el Sombrerero. —¡Así también podrías decir que «veo lo que como» es lo mismo que «como lo que veo»!

Lewis Carrol

(De «Alicia en el País de las Maravillas»)

MEDIOS DE DIAGNÓSTICO EN ANATOMÍA PATOLÓGICA

Objetivos

Introducción

Citología:

•Concepto

•Fundamento

•Coloración

•Procesamiento

•Resultados o hallazgos

•Citología Oral:

•Indicaciones

•Material necesario

•Técnicas

•Interpretación

•Ventajas y Desventajas

El problema básico de la comunicación es una elección incorrecta de las palabras por lo que todo lo concerniente a la nomenclatura de las lesiones celulares no escapa de esto.

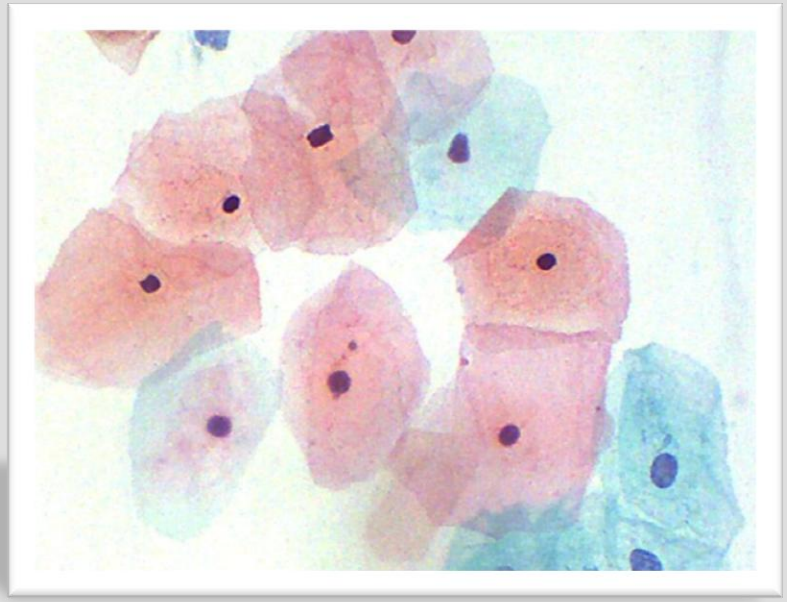

RESULTADOS O HALLAZGOS

Interpretación de informes Citológicos

1. **CLASIFICACIÓN DE PAPANICOLAU (clases)**

*CLASE I: negativa (células normales).
*CLASE II: células normales con reacciones inflamatorias.
*CLASE III: reacciones inflamatorias más intensas, células normales, células atípicas aisladas o en colonias. Es considerada sospechosa e indicativa de displasias.

Objetivos
Introducción
Citología:
•Concepto
•Fundamento
•Coloración
•Procesamiento
•Resultados o hallazgos
•Citología Oral:
•Indicaciones
•Material necesario
•Técnicas
•Interpretación
•Ventajas y Desventajas

RESULTADOS O HALLAZGOS

Interpretación de informes Citológicos

1. **CLASIFICACIÓN DE PAPANICOLAU (clases)**

   *CLASE IV: atipias, hemorragias, reacciones inflamatorias severas, criterios indirectos de malignidad. Indica Ca in situ

   *CLASE V: hemorragias marcadas, presencia de células anaplásicas. Indica carcinoma invasor.

Objetivos
Introducción
Citología:
•Concepto
•Fundamento
•Coloración
•Procesamiento
•Resultados o hallazgos
•Citología Oral:
•Indicaciones
•Material necesario
•Técnicas
•Interpretación
•Ventajas y Desventajas

Interpretación de informes Citológicos

Objetivos
Introducción
Citología:
•Concepto
•Fundamento
•Coloración
•Procesamiento
•Resultados o hallazgos
•Citología Oral:
•Indicaciones
•Material necesario
•Técnicas
•Interpretación
•Ventajas y Desventajas

2. CLASIFICACIÓN DE AYRE (grados)

*GRADO 0: normal

*GRADO I: inflamatorio

*GRADO II: displasias

*GRADO III: carcinomas

RESULTADOS O HALLAZGOS

Interpretación de informes Citológicos

EQUIVALENCIAS:

GRADO O → *CLASE I*

GRADO I → *CLASE II*

GRADO II → *CLASES III Y IV*

GRADO III → *CLASE V*

Objetivos
Introducción
Citología:
•Concepto
•Fundamento
•Coloración
•Procesamiento
•Resultados o hallazgos
•Citología Oral:
•Indicaciones
•Material necesario
•Técnicas
•Interpretación
•Ventajas y Desventajas

MEDIOS DE DIAGNÓSTICO EN ANATOMÍA PATOLÓGICA

Objetivos

Introducción

Citología:

•Concepto

•Fundamento

•Coloración

•Procesamiento

•Resultados o hallazgos

•Citología Oral:

•Indicaciones

•Material necesario

•Técnicas

•Interpretación

•Ventajas y Desventajas

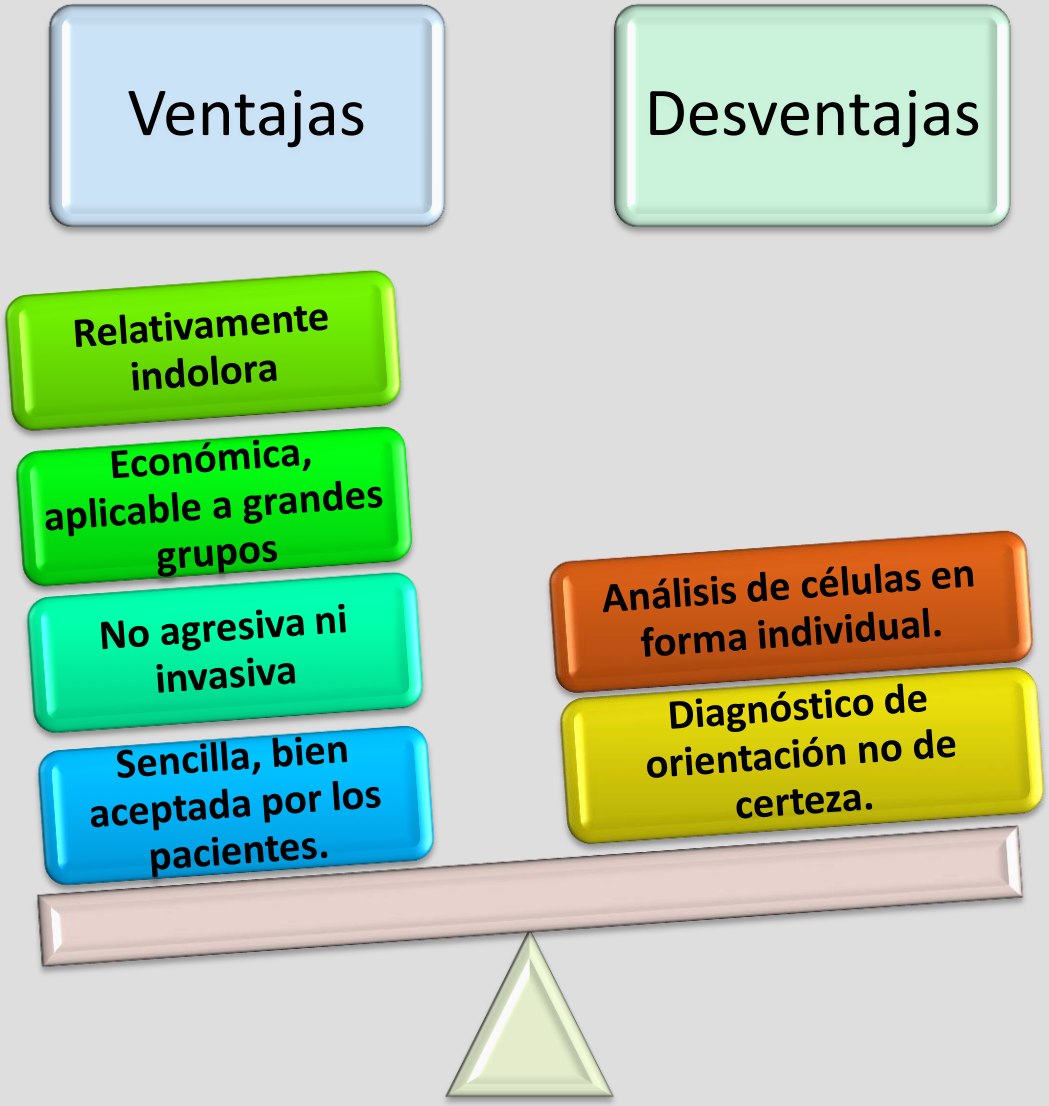

ALGUNAS IMÁGENES

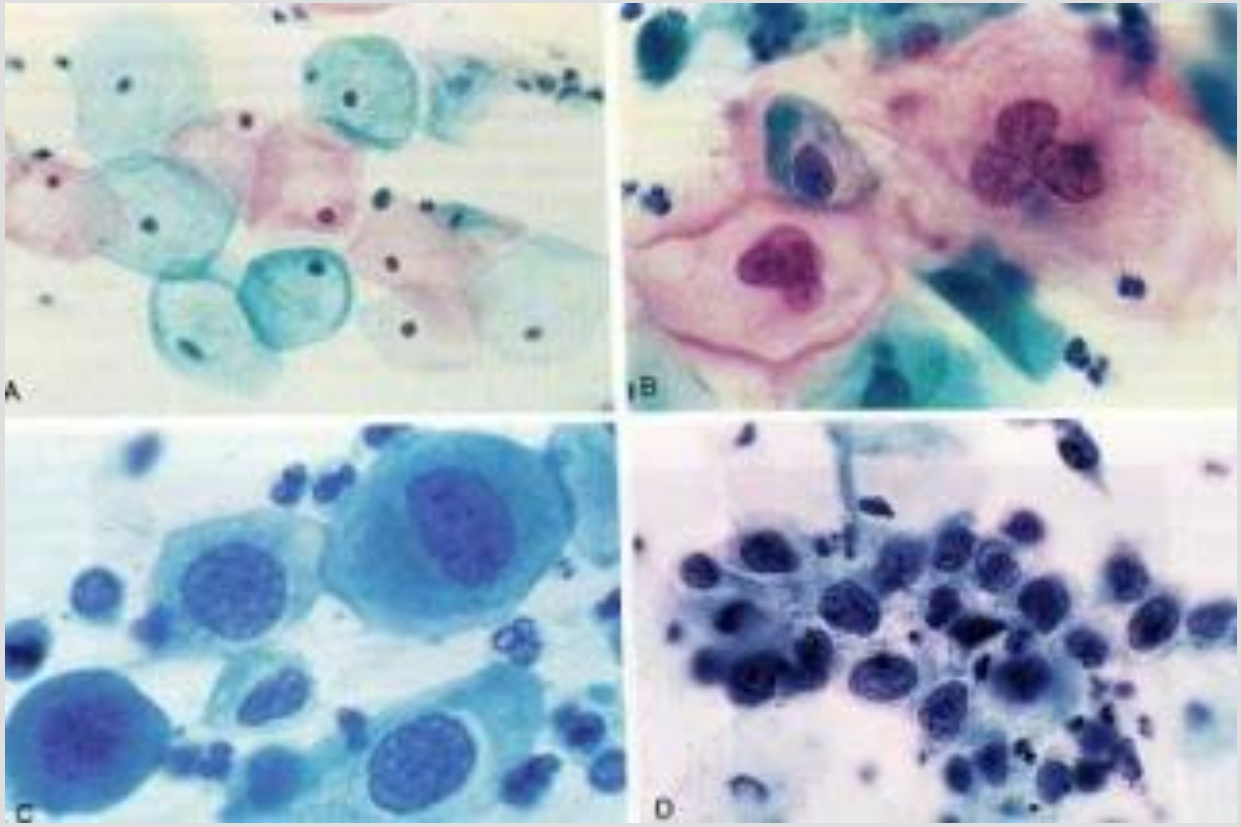

A. Celulas escamosas superficiales exfoliadas Normal B. Coilocitos C. Atipia progresiva D. Carcinoma in situ

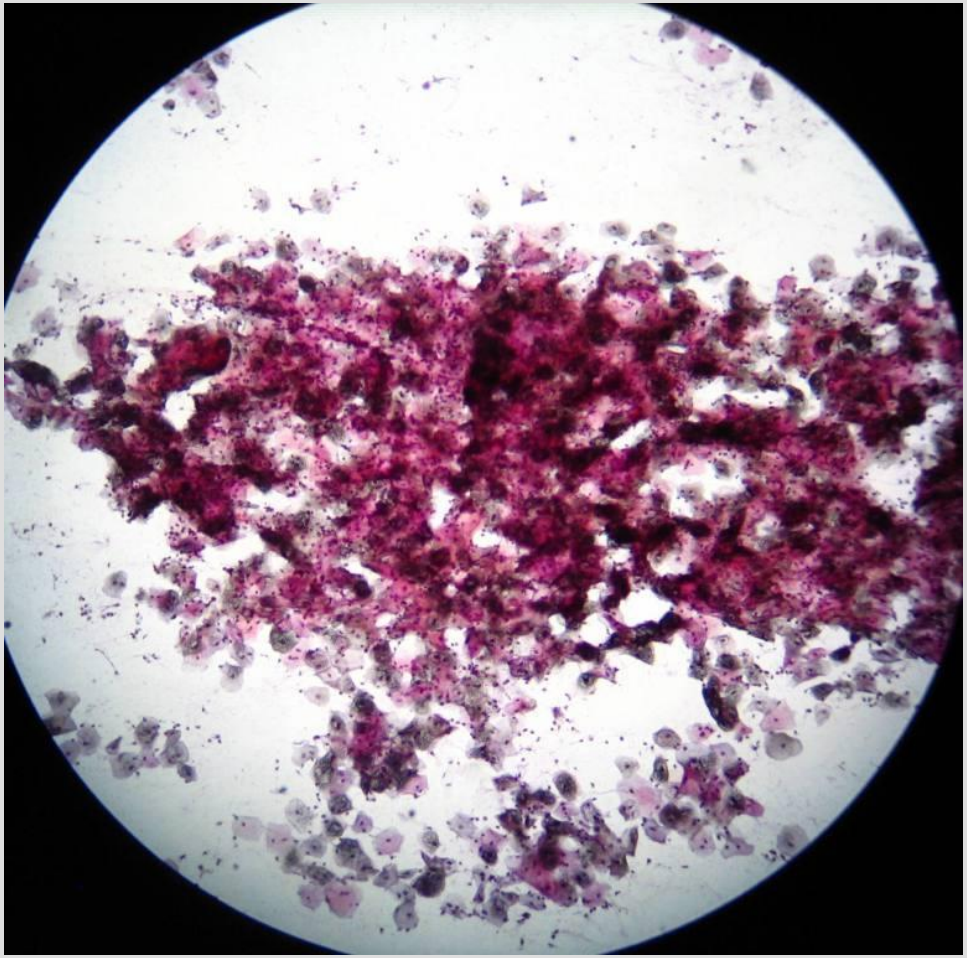

Inflamación Crónica. 10X
(Clase II Papanicolau)

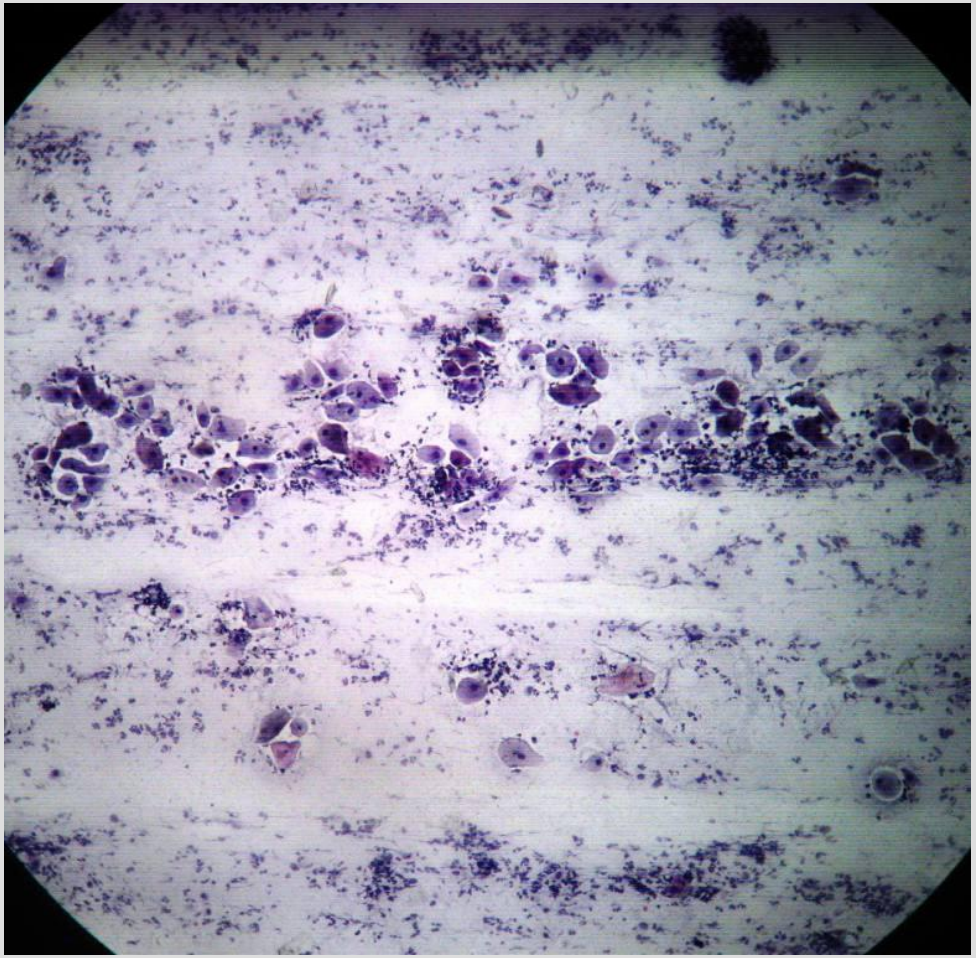

Ca. In Situ.10X
(Clase IV Papanicolau)

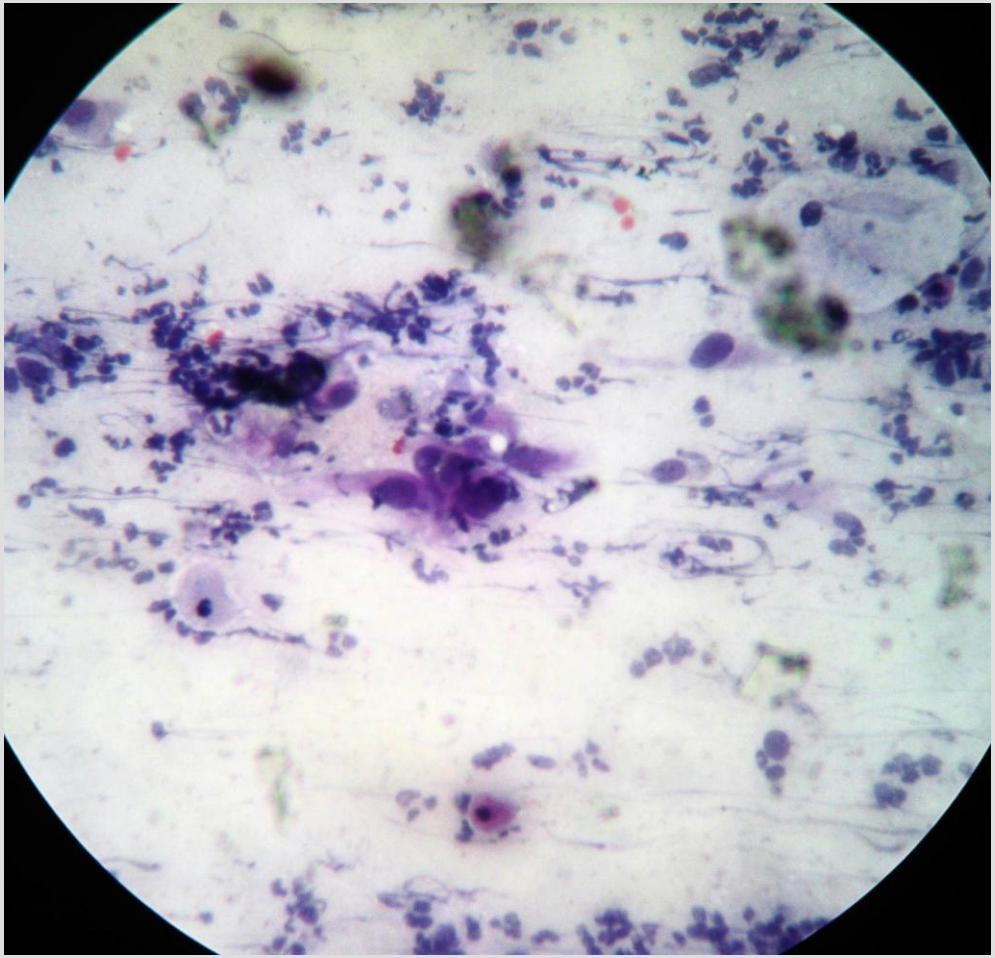

Ca. In Situ. 40X
(Clase IV Papanicolau)

Agregado celular sobre fundo hemorrágico.
Papanicolaou, 20X.

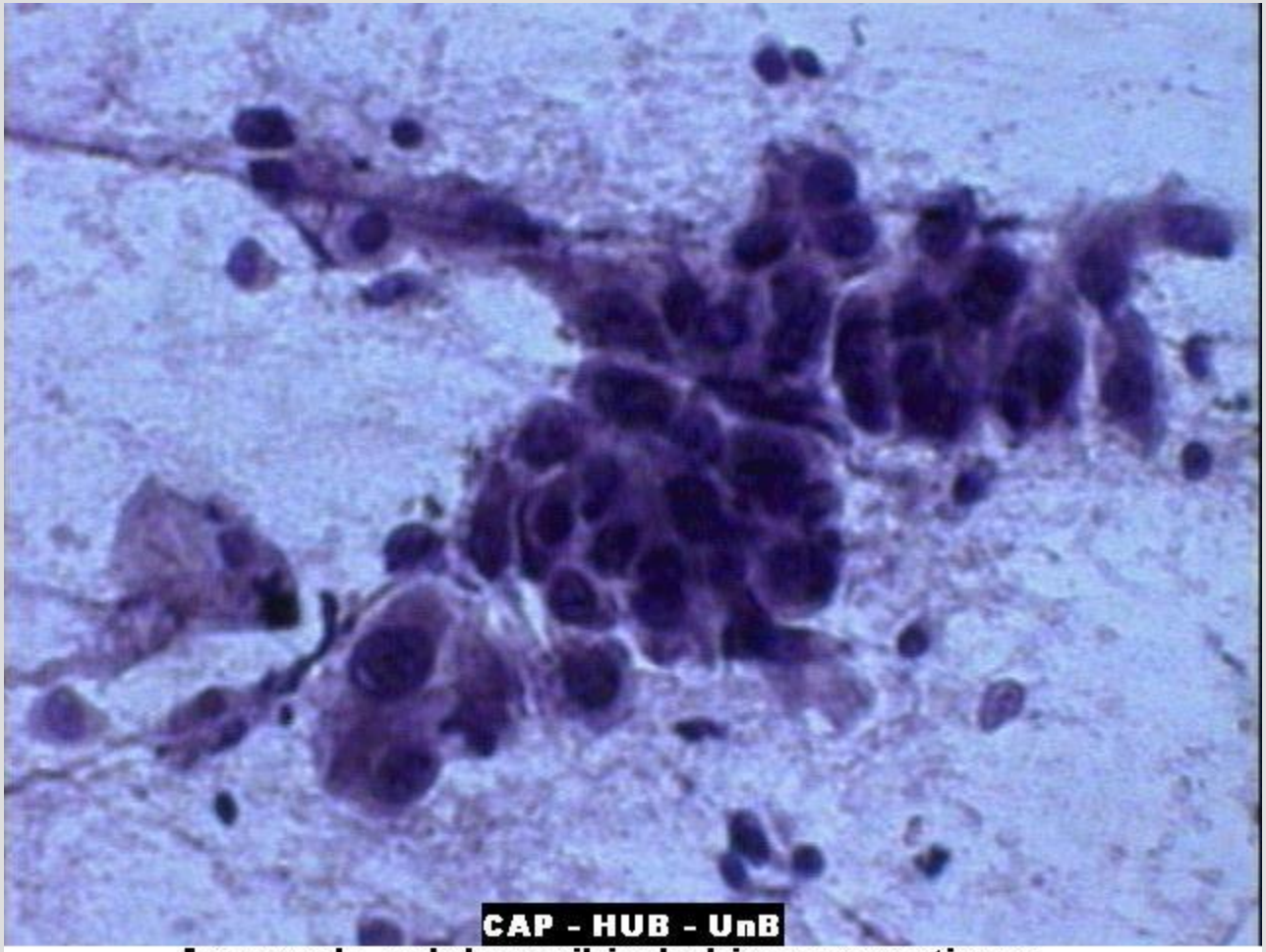

Agregado celular exibindo hipercromatismo, pleomorfismo e alteração núcleo/citoplasma. Papanicolaou, 40 X

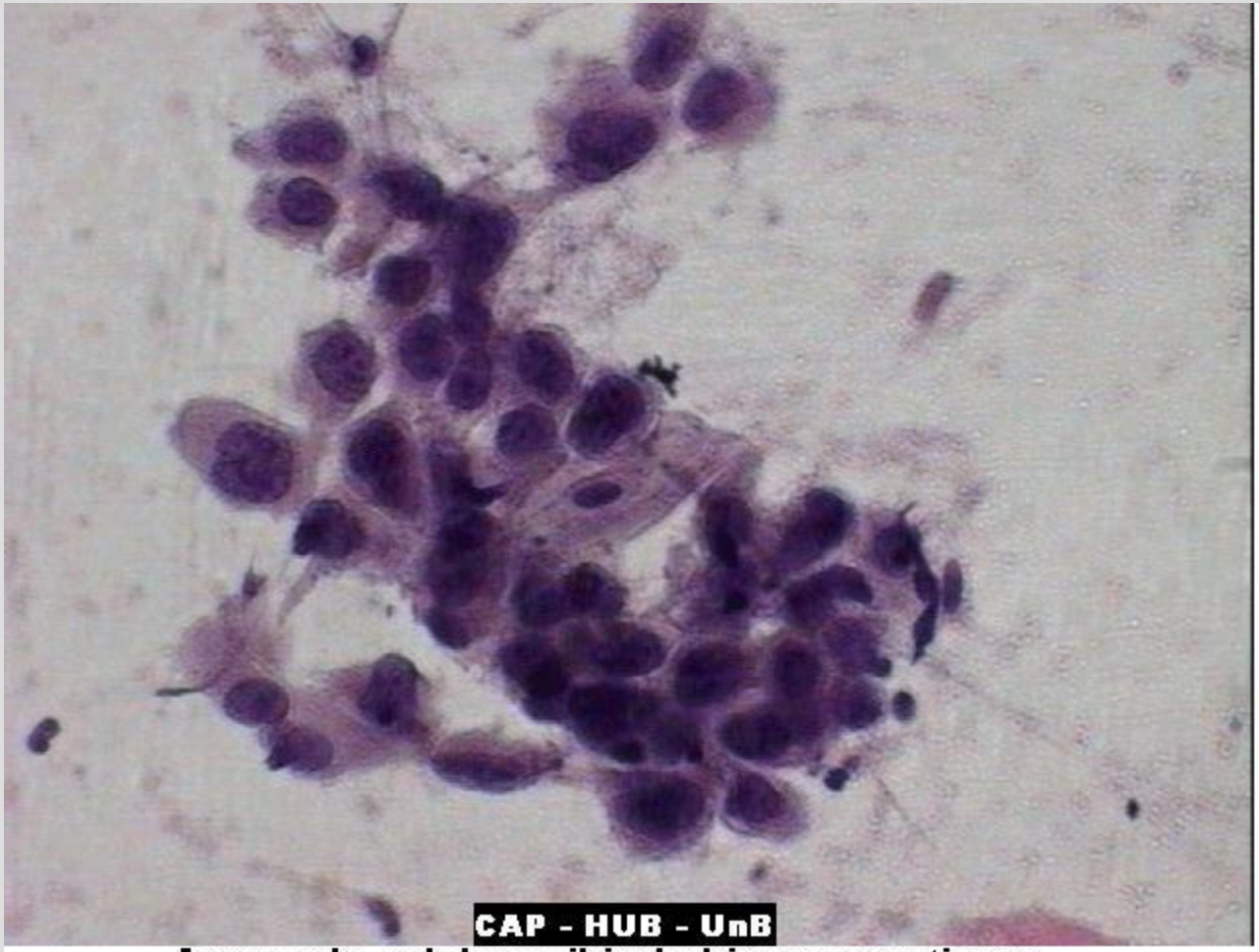

Agregado celular exibindo hipercromatismo, pleomorfismo e alteração núcleo/citoplasma. Papanicolaou, 40 X.